

Dr. Arturo Albrandt Salmerón<sup>1</sup>  
Dr. Manuel Martínez López<sup>2</sup>  
Dr. Jorge Vázquez Lamadrid<sup>3</sup>  
Dr. Héctor Murrieta González<sup>1</sup>

## Utilidad de la Imagen por Resonancia Magnética en la evaluación de la enfermedad vertebral metastásica

### RESUMEN:

La Imagen por Resonancia Magnética es extremadamente sensible para la detección de metástasis en cuerpos vertebrales y en el espacio epidural. Puede detectar metástasis óseas en casos donde las radiografías simples son normales y la tomografía computada sólo muestra cambios sutiles.

Las metástasis son generalmente de baja intensidad en las secuencias T1 mostrando reemplazo de la médula amarilla por tumor y edema.

La resonancia magnética debe ser utilizada para definir la extensión de la lesión epidural y paravertebral, cuantificación del grado de compresión del cordón medular, cauda equina y detección de múltiples lesiones.

**PALABRAS CLAVE:** Imagen por Resonancia Magnética; enfermedad vertebral metastásica; compresión extradural.

<sup>1</sup> Instituto Nacional de Cancerología

<sup>2</sup> Unidad de Resonancia Magnética Fundación Médica Sur México, D.F. San Fernando No. 22, Col. Tlalpan, 14000, México, D.F. Copias (copies) Dr. Arturo Albrandt Salmerón.  
© Sociedad Mexicana de Radiología e Imagen, A.C.

La enfermedad metastásica de la columna vertebral es una entidad frecuente, a diferencia de la rareza de los tumores vertebrales primarios (excluyendo al mieloma múltiple), medulares y metástasis leptomeníngeas. El número de metástasis vertebrales ha aumentado en los años recientes debido a que actualmente los pacientes con cáncer presentan intervalos de supervivencia mayores debido a las mejoras en el tratamiento de los mismos.

La Imagen por Resonancia Magnética es realizada para evaluar las metástasis ya conocidas o bien valorar las lesiones sospechosas de metástasis, es excelente para demostrar compresión extradural del cordón medular, cauda equina y raíces nerviosas, eliminando la necesidad de realizar mielografías<sup>1-3</sup> (Figura 1).

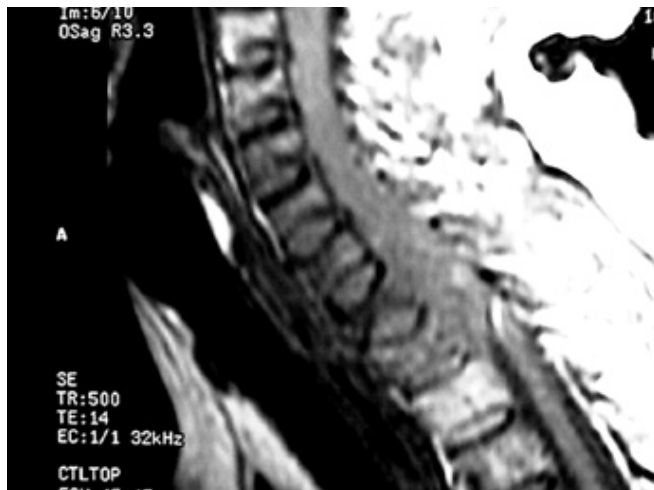Los procesos metastásicos vertebrales son algunas veces hallazgos no esperados en estudios realizados por sospecha de procesos degenerativos discales o estenosis de conducto.

El sistema esquelético es el tercer sitio más frecuente de enfermedad metastásica después del tórax e hígado, siendo la columna el subsitio esquelético más frecuente.<sup>4,5</sup> Las metástasis óseas ocurren en sitios con médula roja residual (hematopoyética) en el adulto.<sup>7</sup>

Las células tumorales alcanzan la columna mediante vía arterial o venosa o bien mediante extensión directa de tumores paravertebrales. El plexo venoso vertebral descrito por Baston ha demostrado tener un papel fundamental en la diseminación de metástasis de cáncer mamario y tumores intratorácicos, intraabdominales y pélvicos.<sup>8,9</sup>

Este sistema venoso permite a las células tumorales alcanzar los sinusoides vasculares de la médula espinal sin tener que transitar a través del hígado y los pulmones y se cree es el mecanismo más común de metástasis vertebrales.

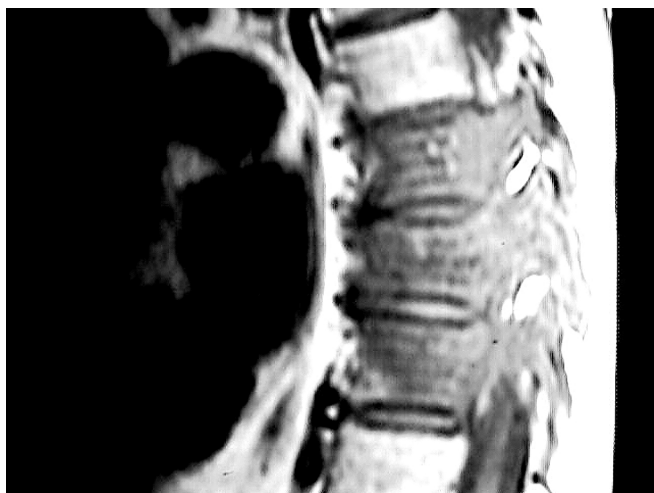La médula roja provee un ambiente ideal para las células metastásicas.<sup>6</sup> En la columna vertebral los cuerpos vertebra-



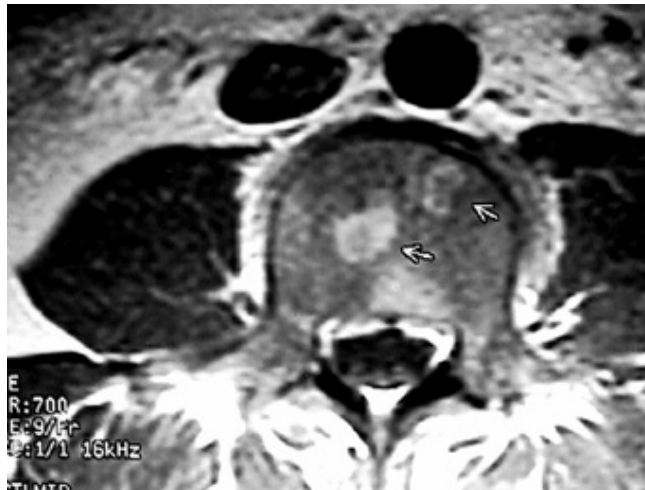
**Figura 1.** Imagen en secuencia T1 simple, plano sagital la cual demuestra lesiones metastásicas que involucran los cuerpos vertebrales de C6 hasta D2, comprometen los pedículos y existe además importante extensión hacia el conducto vertebral condicionando compresión medular.

les contienen una cantidad considerable de médula roja vascularizada en los pedículos, mientras que en los elementos posteriores existe gran cantidad de médula amarilla con contenido graso,<sup>7</sup> el riego sanguíneo en los sinusoides y la afinidad de las células cancerígenas por el endotelio vascular explica su predilección por estos sitios productores de médula roja<sup>7</sup> (Figura 2).

Las metástasis de columna inician en el cuerpo vertebral<sup>8</sup> en la mayoría de los casos hacia la región posterior del mismo.<sup>9,10</sup> A pesar de que la destrucción del pedículo es un hallazgo usual en radiografías simples, esto es el resultado de la extensión metastásica de la enfermedad en la región pos-



**Figura 3.** Secuencia T2 sagital de columna dorsal donde se observan lesiones metastásicas hipointensas que involucran tanto el cuerpo como los pedículos de D7, D8 y D9, no hay compromiso medular.



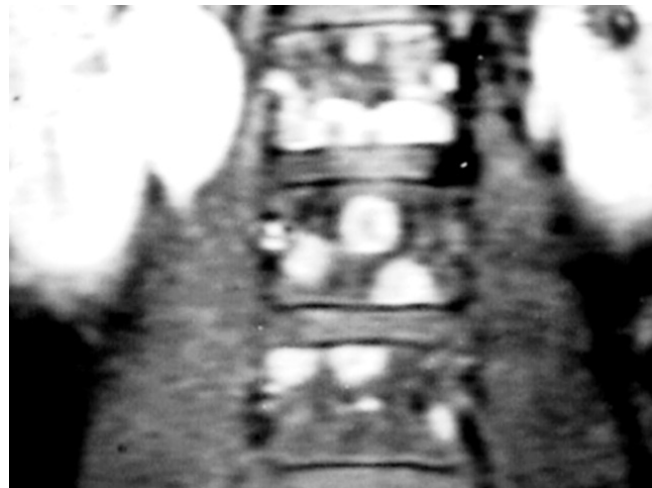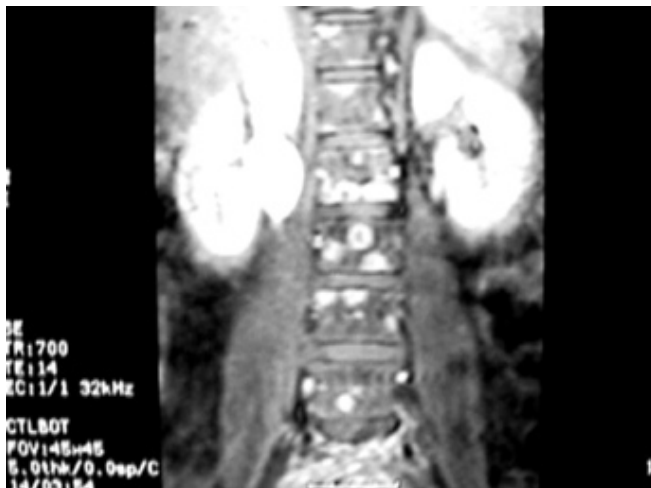**Figura 2.** Imagen axial en secuencia T1 con Gadolino que demuestra imágenes ovoideas, bien delimitadas con reforzamiento homogéneo en paciente con cáncer de mama metastásico.

terior del cuerpo vertebral más que una lesión pedicular inicial<sup>8</sup> (Figura 3).

Los tumores de mama, pulmón, próstata y riñón son los tumores primarios más frecuentemente asociados con metástasis vertebrales.<sup>4,5,11,12</sup> Las metástasis son encontradas en aproximadamente 33% de las biopsias en pacientes fallecidos debido a cáncer, siendo muchas de ellas asintomáticas. Las metástasis en columna vertebral son más frecuentes en la región lumbar, seguida de la región torácica, cervical y sacra.

El cáncer colónico tiene propensión a metástasis lumbosacras. La compresión medular se observa con mayor frecuencia en la región torácica y es secundaria a cáncer mamario, pulmonar, prostático y renal.<sup>4,12</sup> La gran mayoría de los casos de compresión medular son secundarios a involucro vertebral con extensión al conducto medular. Sólo 10% de los casos se deben a extensión del tumor paravertebral, la compresión por tumor epidural sin compromiso óseo es sumamente rara.<sup>4</sup> El disco intervertebral es relativamente resistente a invasión tumoral al igual que la dura.<sup>5</sup> (Figura 1)

No es infrecuente detectar mayor cantidad de metástasis en columna vertebral mediante la Imagen por Resonancia Magnética que con estudios de medicina nuclear, ya que es más sensible y sobre todo, específica.<sup>13-16</sup> En ocasiones puede ser difícil distinguir entre metástasis y médula amarilla normal. En adultos el signo de “disco vertebral brillante” debido a disminución difusa de la señal medular secundario a hiperplasia de la misma con predominio eritrocítico sin evidencia de tumor en secuencias T1, sugiere médula anormal, sin embargo, este hallazgo es inespecífico, ya que puede ser observado en patologías hematológicas y metabólicas.<sup>17</sup> La ausencia de la vena basivertebral en un solo nivel es un signo de enfermedad medular focal la cual ha sido reportada



**Figura 4a y 4b.** Adquisición en T1 con saturación grasa y Gadolinio que demuestra la presencia de múltiples imágenes redondeadas, con reforzamiento anular que involucran varios segmentos vertebrales de la región lumbar (4 a), observe en el acercamiento la excelente definición de las lesiones (4 b).

en enfermedad metastásica.<sup>15</sup> La IRM demuestra adecuadamente el o los niveles y la extensión de la compresión del cordón medular sin necesidad de efectuar mielografías (Figura 4 a y 4 b).

Los procesos metastásicos pueden presentarse como lesiones solitarias o múltiples, las cuales varían su tamaño desde depósitos nodulares óseos indetectables hasta involucro de la totalidad del cuerpo vertebral. Las metástasis se observan característicamente con disminución de señal.<sup>13-18</sup> Ocasionalmente las metástasis son isointensas. La gran mayoría de las lesiones con hiperintensidad en las secuencias T1 representan médula ósea con sustitución grasa o anomalías vasculares que metástasis hiperintensas.

Se han descrito en IRM cuatro patrones de metástasis en columna vertebral: lesiones focales líticas que usualmente muestran hipointensidad en las secuencias T1 e hiperintensidad en T2 en relación con la médula ósea normal; metástasis blásticas focales que usualmente muestran hipointensidad en las secuencias T1 y T2 y finalmente involucro homogéneo o heterogéneo de médula ósea con hipointensidad en secuencias T1 y T2. El patrón por IRM no es específico de algún tipo de metástasis.<sup>13,14,16,17</sup>

La señal de las metástasis es variable en secuencias T2 y sus rangos van desde baja señal (metástasis blásticas), isointensas hasta hiperintensas.<sup>14-18</sup> Las metástasis son generalmente hiperintensas en secuencias T1 con inversión recuperación corta (STIR) secundario a la supresión de señal de la grasa localizada en la médula ósea.<sup>15,19,20</sup> Los procesos metastásicos en columna vertebral son mejor observados en las secuencias T1 (excepto en enfermedad difusa, las cuales se identifican de mejor manera en las secuencias T2). El patrón de metástasis blásticas con hiposeñal en las secuencias T1 y T2 es

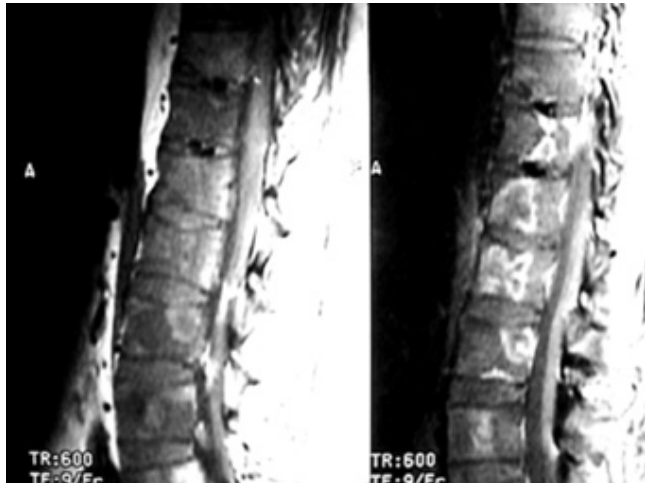
usualmente secundario a cáncer mamario o prostático (Figura 5).

A pesar de que las metástasis vertebrales normalmente refuerzan, los estudios no siempre se realizan con medio de contraste endovenoso debido a lo siguiente: 1. las metástasis vertebrales son demostradas de manera adecuada sin la necesidad de utilizar Gadolinio, 2. el reforzamiento con contraste puede enmascarar metástasis, 3. los márgenes tumorales adyacentes a la grasa epidural o paravertebral pueden ser menos obvios después de la administración de contraste a menos que se realicen secuencias con pulso para saturación grasa y finalmente, 4. el contraste no es definitivo para realizar el diagnóstico diferencial de metástasis y lesiones benignas, particularmente infarto óseo, cambios degenerativos en médula ósea o fractura benigna por compresión, ya que todas ellas muestran reforzamiento.<sup>18-20</sup>

Las imágenes con Gadolinio son útiles para demostrar los márgenes tumorales y la extensión total del tumor hacia el conducto y tejidos paravertebrales, también son utilizados para diferenciar tumor sólido y necrosis, lo cual es importante al realizar biopsias de la región (Figura 6).

Después de tratamiento con quimio o radioterapia, los márgenes contrastados son útiles para valorar la respuesta. Las lesiones con nulo o mínimo reforzamiento indican disminución en la vascularidad<sup>18</sup> sólo 30% de las lesiones que responden a quimio o radioterapia refuerzan en IRM con Gadolinio, mientras que 88% de las lesiones que no responden presentan reforzamiento<sup>18</sup> (Figura 7).

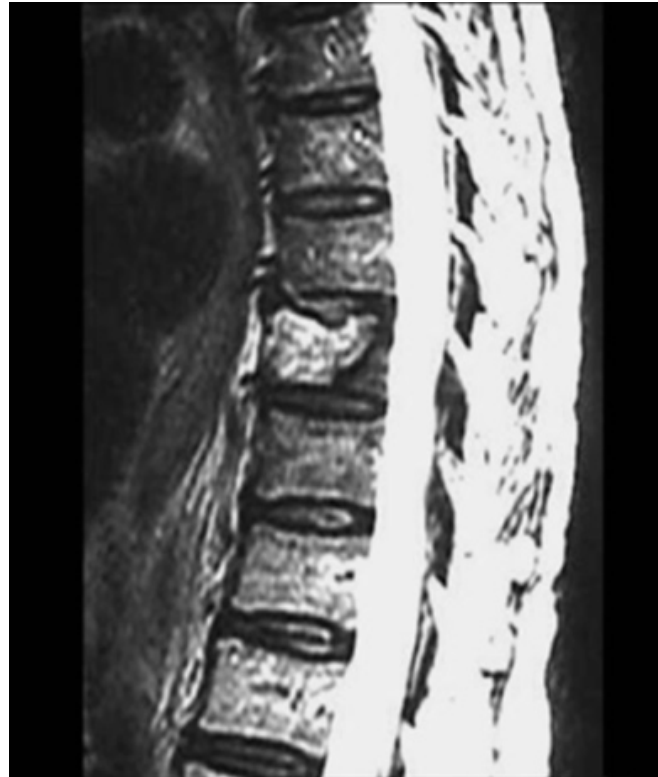La IRM es útil para valorar la estabilidad de la columna vertebral demostrando la extensión del reemplazo medular por tumor en la vértebra, involucro de pedículos y elementos posteriores y colapso.<sup>9</sup>



**Figura 6.** Secuencia T2 con Gadolinio en plano sagital en la cual se observa fractura por aplastamiento y reforzamiento del cuerpo vertebral de D8 en paciente con cáncer colónico.

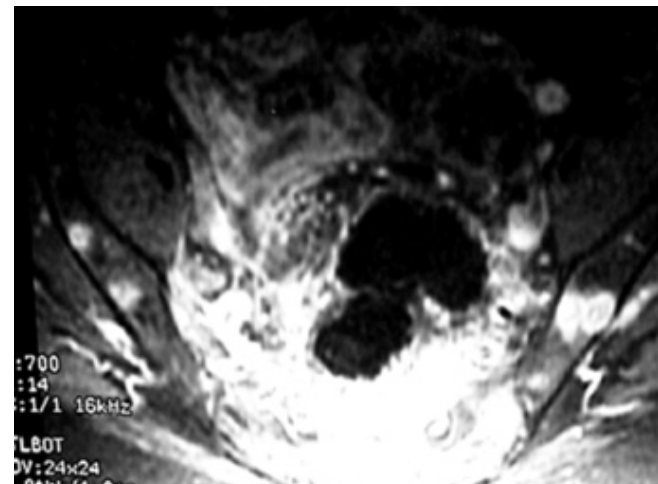
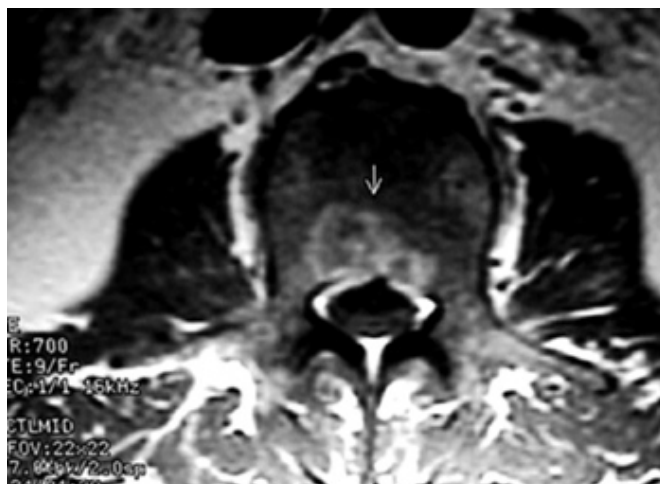
Los colapsos usualmente con deformidad xifótica, son típicos en la columna dorsal, mientras que los colapsos cervicales y lumbares son más simétricos. Con el colapso progresivo el aspecto de los cuerpos vertebrales adquiere forma en delta, este fragmento “delta” puede protruir hacia el conducto medular y producir compresión medular.<sup>9</sup>

Otros hallazgos que pueden ser observados mediante IRM de columna vertebral son masas paravertebrales, pulmonares, adenopatías, metástasis medulares y leptomeningeas. La IRM ha demostrado tener mejor sensibilidad y especificidad que la mielografía y mielotomografía para el diagnóstico de metástasis vertebrales, delimitación del tumor y su extensión e identificación de



**Figura 7.** Secuencia T1 con Gadolinio en paciente con enfermedad vertebral metastásica por cáncer de mama. IRM realizada posterior a quimio y radioterapia evidenciando aún actividad tumoral.

compresión del cordón medular, entre los niveles de bloqueo mielográfico.<sup>1,3</sup> La IRM es la modalidad de elección para visualizar compresión de cauda equina o del cordón medular pudiendo ser útil para valorar la totalidad de la columna (Figura 8).



**Figura 8.** Múltiples lesiones metastásicas que involucran columna lumbar y huesos iliacos en paciente con cáncer de mama. Secuencia T2 saturación grasa y Gadolinio.



## Abstract

MRI is extremely sensitive for detection of metastases in the vertebral bodies or in the epidural space. It can detect osseous metastases when findings on plain films are normal and when CT shows only subtle changes.

Metastases are generally of low signal intensity on T1 images showing the replacement of marrow fat by tumor and edema. MRI should be used for definition of the extent of the epidural and paravertebral lesion, quantification of the degree of cord, cauda equina compression and detection of multiple lesions.

---

## Referencias

1. Smoker WR, Godersky JC, Knutzon RK, et al. The role of MR imaging in evaluating metastatic spinal disease. *AJR* 1987; 149: 1244-1248.
2. Carmody RF, Yang PJ, Sceley GW, et al. Spinal cord compression due to metastatic disease: diagnosis with MR imaging versus myelography. *Radiology* 1989; 173:225-229.
3. Williams MP, Cherryman GR, Husband JE. Magnetic resonance imaging in suspected metastatic spinal cord compression. *Clin Radiol* 1989;40:286-289.
4. Asdourian PL. Metastatic disease of the spine. In: Bridwell KH, DeWald RL eds. *The textbook on spinal surgery*. Philadelphia: JB Lippincott 1991; 1187-1241.
5. Dahlin DC. Bone tumors: general aspects and data on 6221 cases. 3rd. Ed Springfield, IL. Charles C thomas 1998; 356-361.
6. Kostuik ME, Weinstein JN. Differential diagnosis and surgical treatment of metastatic spine tumors. *The adult spine principles and practice*. New York, Raven Press 1999; 861-888.
7. Kricun ME. Red-yellow marrow conversion: its effect on the location of some solitary bone lesions. *Skeletal Radiol* 1999; 14:10-19.
8. Algra PR, Heimans JJ, Valk et al. Do metastases in vertebrae begin in the body or the pedicles? *Imaging in 45 patienes*. *AJR* 1992; 158:1275-1279.
9. Asdourian PL, Mardjetko S, Rauschning W. Et al. An evaluation of spinal deformity in metastasica breast cancer. *J Spinal Disorders* 1990;3:119-134.
10. Colman LK, Porter BA, Redmond J III et al. Early diagnosis of spinal metastases by CT and MR studies. *J Comput Assist Tomogr* 1999;12:423-426.
11. Resnick D, Niwayama G. *Skeletal metastases* In Resnick D Niwayama G. Eds *Diagnosis of bone and joint disorders*. Philadelphia: WB Saunders, 1981;2752-2778.
12. Gilbert RW, Kim JH. Epidural spinal cored compresion from metastatic tumor: diagnosis and treatment. *Ann Neurol* 1998;3:40-51.
13. Albra PR, Bloem JL, Tissing H, et al. Detection of vertebral metastases: comparison between MR imaging and bone scintigraphy. *Radiographics* 1991;11:219-232.
14. Avrahami E, Tamdor R, Dally O, Haddar H. Early MR demonstration of spinal metastases in patients with normal radiographs and CT and radionuclide bone scans. *J Comput Assist Tomogr* 1997;12: 598-602.
15. Frank JA, Ling A, Patronas NJ et al. Detection of malignant bone tumors: MR imaging vs scintigraphy *AJR* 1990;155:1043-1048.
16. Daffner RH, Lupetin AR, Dash N et al. MRI in the detection of malignant infiltration of bone marrow. *AJR* 1996;146:353-358.
17. Vogler JB, Murphy WA. Bone marrow imaging. *Radiology* 1988;168:679-693.
18. Sugimura K, Kajitani A, Okizawa H, et al. Assesing response to therapy of spinal metastases with Gadolinium-enhanced MR imaging. *JMRI* 1991;1:148-484.
19. Enzmann DR, De la Paz RL. *Tumor Magnetic resonance imaging of the spine*. St Louis. Mosby 1990;301-302.
20. Stimac GK, Porter B, Olson DO et al. Gadolinium-DPTA-enhanced MIR imaging of spinal neoplas. *AJR* 1994;151:1185-1192.